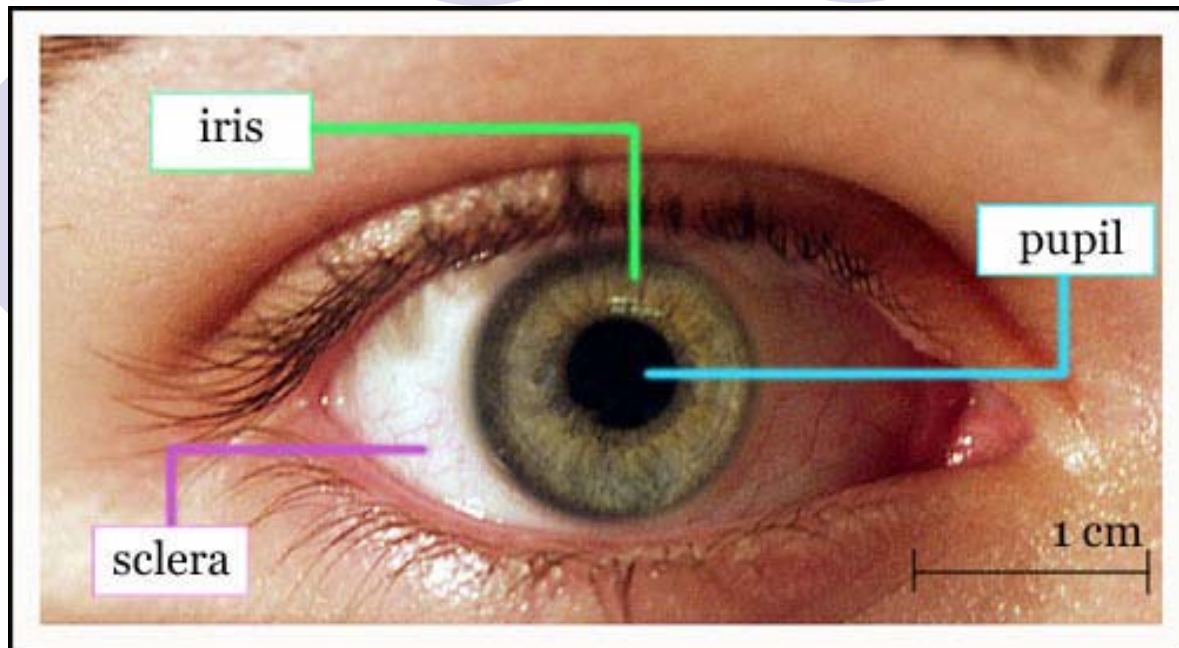


กรณีศึกษา Short case

กลุ่มอาการตา

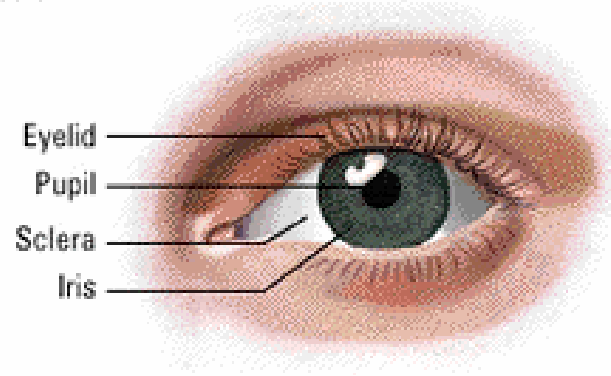
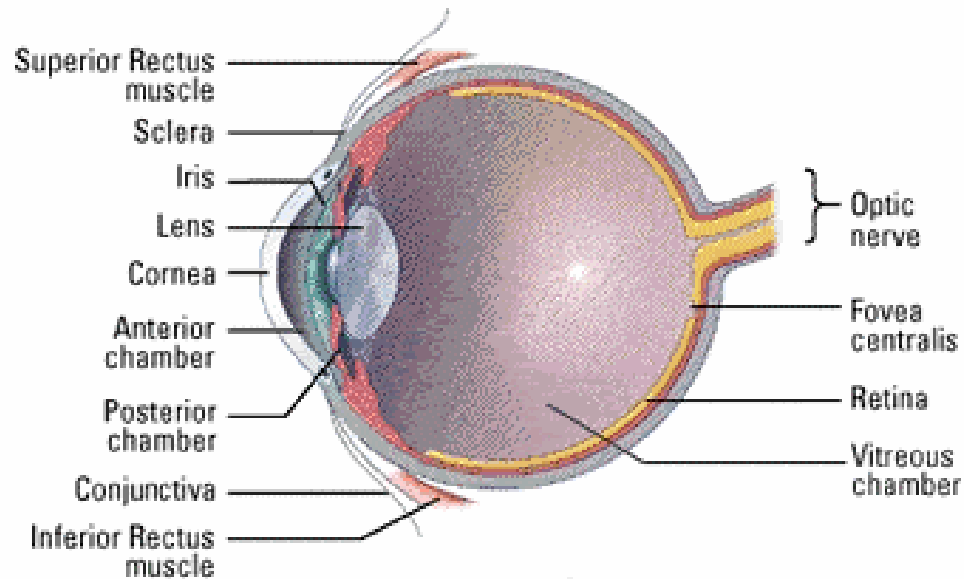


อาจารย์ที่ปรึกษา นพ.นवल กาญจนารัณย์
ดร.มยุรี นิรัติธราคร

● สมาชิกกลุ่ม

- 1. นางจารุณี จันทร์เปล่ง
- 2. นางสาวธัญญา มนต์ศิลป์
- 3. นางสาวศิริขวัญ พรหมจำปา
- 4. นางสาวพัชรินทร์ คมขำ
- 5. นางสาวอมรรัตน์ ชอบธรรมดี

Anatomy of the eye



ข้อมูลส่วนบุคคล

หญิงไทย อายุ 27 ปี อาชีพ รับจ้างทำงานโรงงานอุปกรณ์อิเล็กทรอนิกส์(โซนตะกั่ว) สถานภาพสมรสคู่ ศาสนา พุทธ
ระดับการศึกษา มัธยมศึกษาปีที่ 6

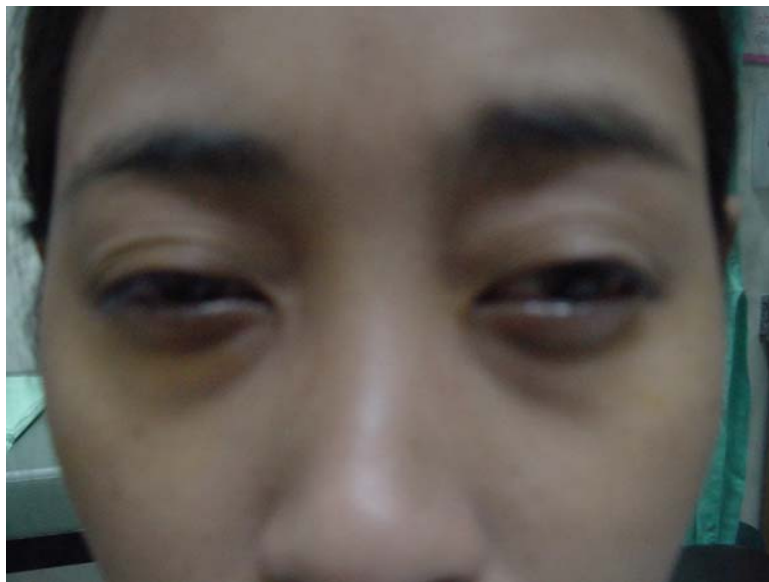รายได้ ประมาณ 12,000 บาท/ เดือน

ที่อยู่ คอนโดพรทวิวัฒน์ ต.คลองหนึ่ง อ.คลองหลวง


จ.ปทุมธานี

อาการสำคัญ

ปวดตาข้างซ้ายมาก ก่อนมารพ. 5 ชั่วโมง



ประวัติการเจ็บป่วยปัจจุบัน



- 1 สัปดาห์ก่อนมา รพ. มีอาการปวดศีรษะข้างซ้ายร้ายมากระบอตาตาข้างซ้ายมีอาการแดง ไม่บวม จึงไปซื้อยาหยอดตาที่ร้านขายยามาหยอดอาการไม่ดีขึ้น
- 5 ชั่วโมงก่อนมา มีอาการปวดตาข้างซ้ายมากจนลืมตาไม่ได้ ต้องตื่นขึ้นมากลางดึกนอนหลับต่อไม่ได้ เมื่อโดนแสงจะมีอาการปวดมากขึ้น

ข้อมูลที่ต้องการเพิ่มเติม

- มีประวัติ trauma ?
- มี discharge ?
- ลักษณะอาการปวด
- มีไข้ ?
- การมองเห็น ?

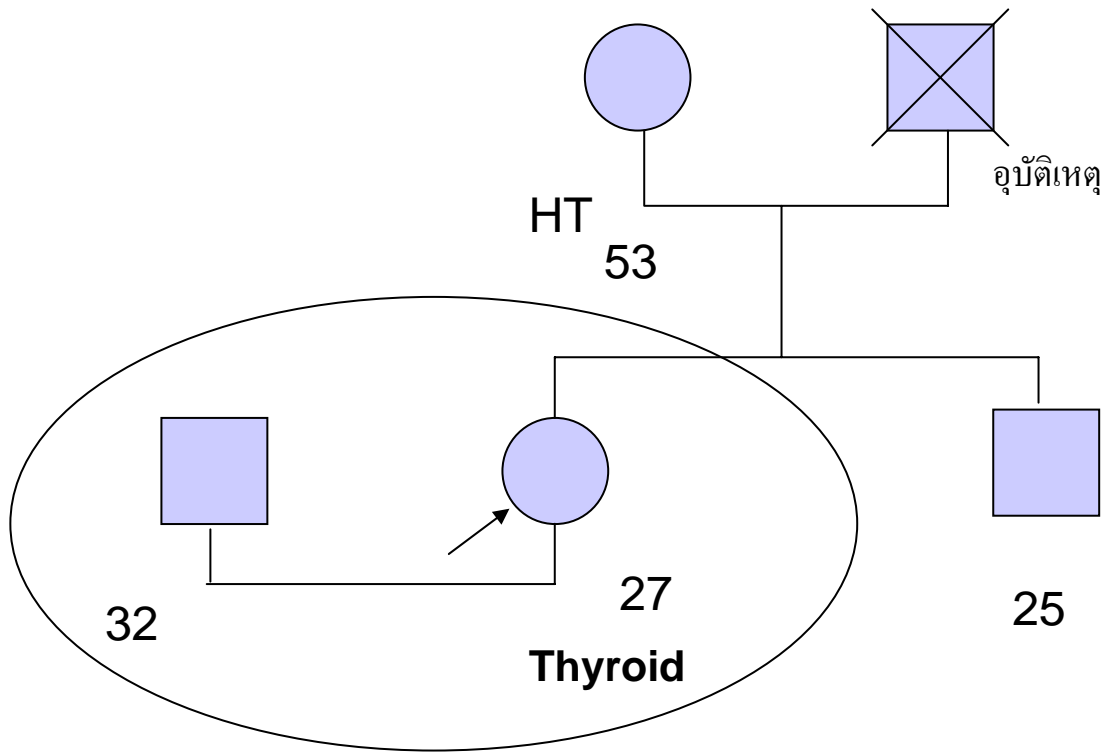

ประวัติการเจ็บป่วยในอดีต

- เป็นโรคเกี่ยวกับต่อมไทรอยด์เป็นประมาณ 10 ปี ได้รับการรักษาโดยการรับประทานยาที่โรงพยาบาลในจังหวัดนครสวรรค์ ปัจจุบันไม่ได้รับประทานยาประมาณ 1 1/2 ปี เนื่องจากมารับการรักษาที่โรงพยาบาลภัทร-ธนบุรี หมดสิทธิบัตรประกันสังคม ไม่มีอาการผิดปกติ ปฏิเสธประวัติการเจ็บป่วยด้วยโรคติดต่ออื่น ๆ

ประวัติการเจ็บป่วยในครอบครัว

- มารดามีประวัติโรคความดันโลหิตสูง ได้รับการรักษาที่โรงพยาบาลในจังหวัดนครสวรรค์ ต่อเนื่อง

Genogram



Review of system

- ทัวไป: สุขภาพทั่วไปสมบูรณ์แข็งแรงดีไม่เคยมีอาการเจ็บป่วยร้ายแรงใดๆ ไม่เคยได้รับการผ่าตัด
- ตา: มองเห็นชัดเจน เคยมีประวัติม่านตาอักเสบเมื่อ 5 ปีก่อน สายตาสั้นและเอียง แต่ไม่ได้ใส่แว่นสายตา
- ระบบต่อมไร้ท่อ: มีประวัติโรคไทรอยด์ เป็นมาประมาณ 10 ปี ไม่มีอาการของเบาหวาน

พฤติกรรม

- การพักผ่อน

- นอนหลับพักผ่อน ประมาณวันละ 6 – 8 ชั่วโมง ต่อวัน

- การทำงาน

- ทำงานโรงงานผลิตอุปกรณ์อิเล็กทรอนิกส์ (แผนกที่เกี่ยวข้องกับสารตะกั่ว)




Physical Examination

- **Vital signs: T. = 36.8 °C P. = 101 / min. Regular R. = 16 / min.
BP. = 120 / 80 mmHg. BW = 46 kgs.
Height = 153 cms. BMI = 19.65 kg/m²**
- **General appearance: Look severe pain, wears cap and sun-glasses,
not poor hygiene ,mental condition not
depress or confused.**

Physical Examination



- **Eye: Eyebrow and eyelashes present and normal distribution, no ectropion or entropion of eyelids, conjunctiva mild injection, pupil right eye 4 mm. react to light pupil left eye 2 mm. slightly react to light, visual acuity right eye 20/50-1 left eye non.**

Problem list



Problem list ความผิดปกติที่พบในผู้ป่วย

- ปวดตาข้างซ้ายมาก
- มีน้ำตาไหลตลอดเวลา
- pupil left eye 2 mm. slightly react to light conjunctiva mild injection
- Pupil ไม่เท่ากัน
- VA 20/50-1
- ประวัติมานานตาอักเสบ ข้างซ้าย
- ปวดศีรษะร้าวมากระบอกตา
- ลักษณะการทำงาน
- ประวัติไทรอยด์
- ดูตาบวม



- Iritis
- Viral conjunctivitis
- Acute glaucoma
- Allergic

Differential Diagnosis

- **Iritis** ผู้ป่วยมีอาการปวดตาข้างซ้ายมาก มีน้ำตาไหลตลอดเวลา เป็นมาประมาณ 1 สัปดาห์ ปวดมากขึ้นเมื่อตาได้รับแสง ตรวจร่างกายพบ pupil left eye 2 mm. slightly react to light
- **Acute Angle-Closure Glaucoma** ผู้ป่วยมีอาการปวดตาข้างซ้ายมาก มีน้ำตาไหลตลอดเวลา เป็นมาประมาณ 1 สัปดาห์ แต่จะปวดมากขึ้นเมื่อตาได้รับแสง ตรวจร่างกายพบ pupil left eye 2 mm. slightly react to light

การตรวจพิเศษอื่น ๆ

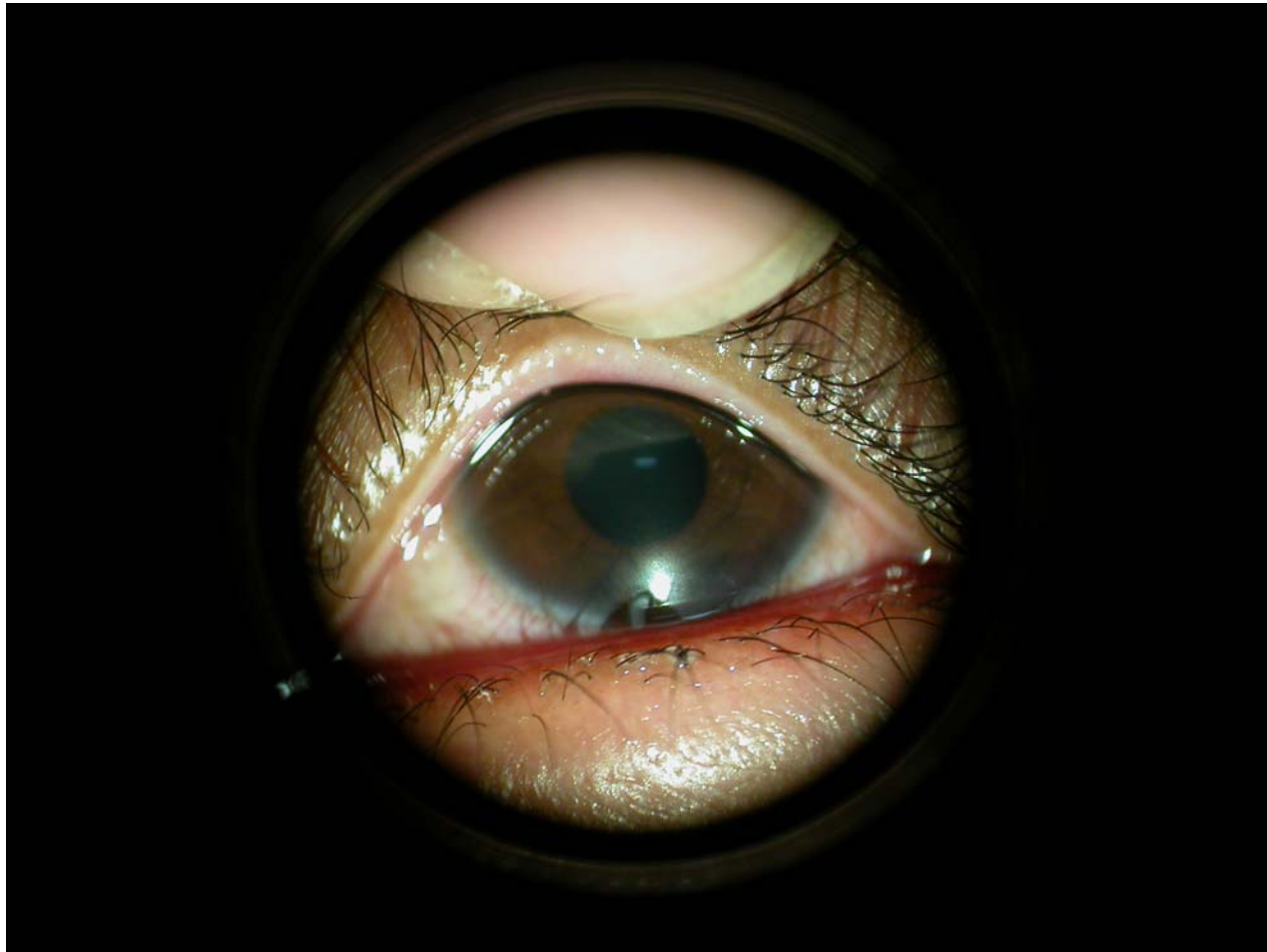





- **Ocular tension: left eye 13 mmHg, right eye 9 mmHg.**

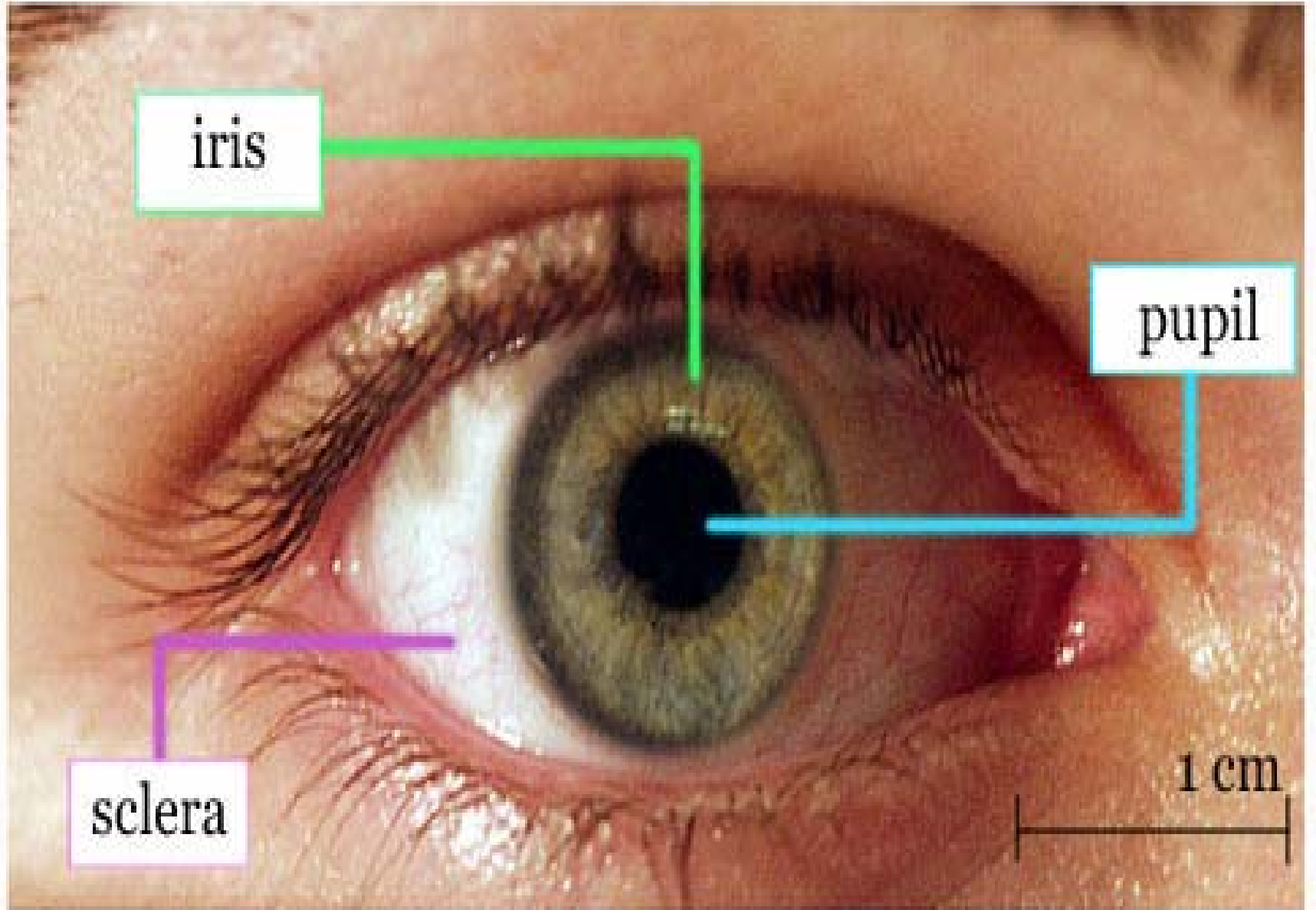
- **Slit lamp examination :**

left eye:

- ciliary injection**
- cornea clear**
- anterior chamber cell 4+**
- pupil 2 mm. slightly react to light**
- lens clear**
- anterior vitreous no cell**

- **right eye: normal**





iris

pupil

sclera

1 cm



Diagnosis

Anterior Iritis

- ผู้ป่วยมีอาการปวดตาข้างซ้ายมาก มีน้ำตาไหลตลอดเวลา เป็นมาประมาณ 1 สัปดาห์ ปวดมากขึ้นเมื่อตาได้รับแสง
- ตรวจร่างกายพบ pupil left eye 2 mm. slightly react to light, ciliary injection, anterior chamber cell 4+ , Ocular tension left eye 13 mmHg, right eye 9 mmHg.

ปัญหาที่ 1 ปวดตาซ้าย

- S: ปวดตาซ้ายมาก ปวดมากเมื่อตาได้รับแสง น้ำตาไหลตลอดเวลา
- O: pupil left eye 2 mm.
slightly react to light,
ciliary injection,
anterior chamber cell 4+
- A: ปวดตาซ้ายเนื่องจากม่านตาอักเสบ



● P:

○ 1. ให้ยา

● 1% Prednisolone eye drop left eye ทุก 2 ชั่วโมง X I

● 1% Atropine eye drop left eye qid.X I

○ 2. แนะนำเกี่ยวกับการรักษาความสะอาดตา

○ นัด F/U 1 สัปดาห์ วันที่ 2 พ.ค. 49



ปัญหาที่ 2 วิตกกังวล

S: “กลัวจะมีอาการมากขึ้น”

O: - ซักถามอาการและการวินิจฉัยโรค

- สีหน้ามีความวิตกกังวล

A: วิตกกังวลเกี่ยวกับอาการที่เป็น

P:

1. เปิดโอกาสให้ผู้ป่วยได้ซักถามข้อสงสัยและระบายความในใจ

2. อธิบายเกี่ยวกับการดำเนินของโรคและวิธีการรักษา

Summary

- หญิงไทยวัยผู้ใหญ่ตอนต้น รูปร่างผอมสวมหมวกและแว่นตาดำ มาพบแพทย์ด้วยอาการปวดตาข้างซ้ายมาก **5** ชั่วโมงก่อนมา น้ำตาไหลตลอด ไม่มีขี้ตา ปวดมากเมื่อตาได้รับแสง ตรวจร่างกายพบ

Conjunctiva mild injection, pupil right eye 4 mm. react to light pupil left eye 2 mm. slightly react to light, visual acuity right eye 20/50-1



Slit lamp examination left eye: ciliary injection, anterior chamber cell 4+

pupil 2 mm. slightly react to light ได้รับความ



การวินิจฉัยโรค คือ **Anterior iritis left eye** ได้รับความ

รักษา คือให้ยา **1% Prednisolone eye drop left**




eye ทุก 2 ชั่วโมง X I, **1% Atropine eye drop**

left eye qid.X I, แนะนำเกี่ยวกับการรักษาความสะอาดตา

และนัด **F/U 1** สัปดาห์ วันที่ 2 พ.ค. 49



สิ่งที่ได้เรียนรู้



- การวินิจฉัยโรคทางตาที่ต้องการการรักษาเร่งด่วนและการวิเคราะห์ **case** เพื่อการส่งต่อ ที่เหมาะสมกรณีปฏิบัติงานที่ **PCU**